

PROVA PRATICA N° 1


V.C., uomo, 76 anni.

Ipertensione arteriosa, BPCO. Ex fumatore.

Entrato per nausea, iporessia; calo ponderale di circa 10 kg negli ultimi mesi.

Es. di lab di routine: nella norma, salvo ipercalcemia.





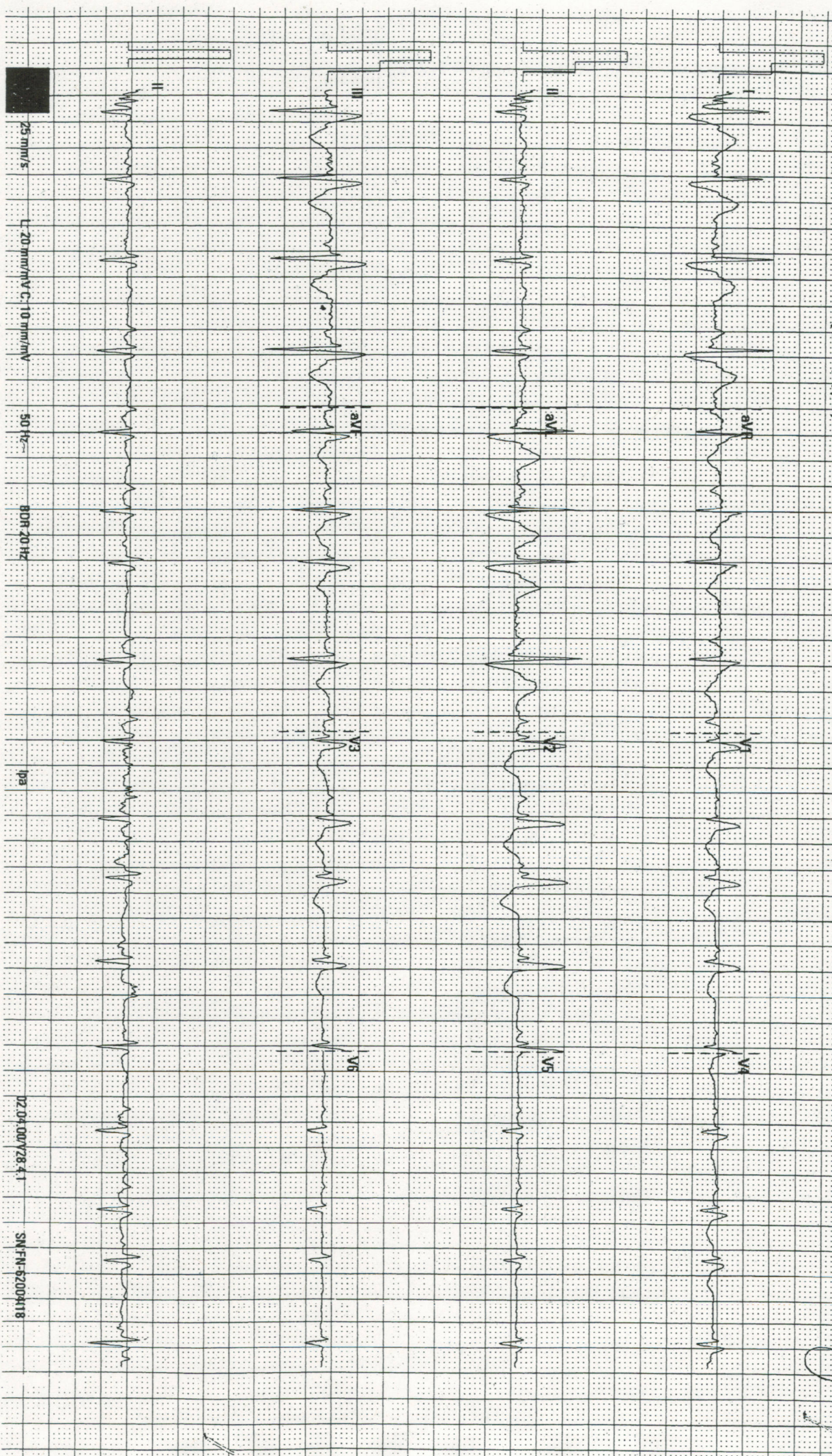
Acc: AF92000 .:2556
 Desc. studio: R(TORACE 1P
 Desc. serie: AP
 3 - 1 (TUTTO)
 Con perdita (1,2,3)

(S)

me *24*
 SERVIZIO SANITARIO NAZIONALE
 OSPEDALE DI PEDIATRIA
 DI FERRARA
 REGIONE EMILIA ROMAGNA

Dei
Al

DONNA - 92 ANNI - DEFENEA - POLMONITE



RM

[Handwritten signature]

[Handwritten mark]

PROVA PRATICA N° 2


C. M.R., donna, 82 anni

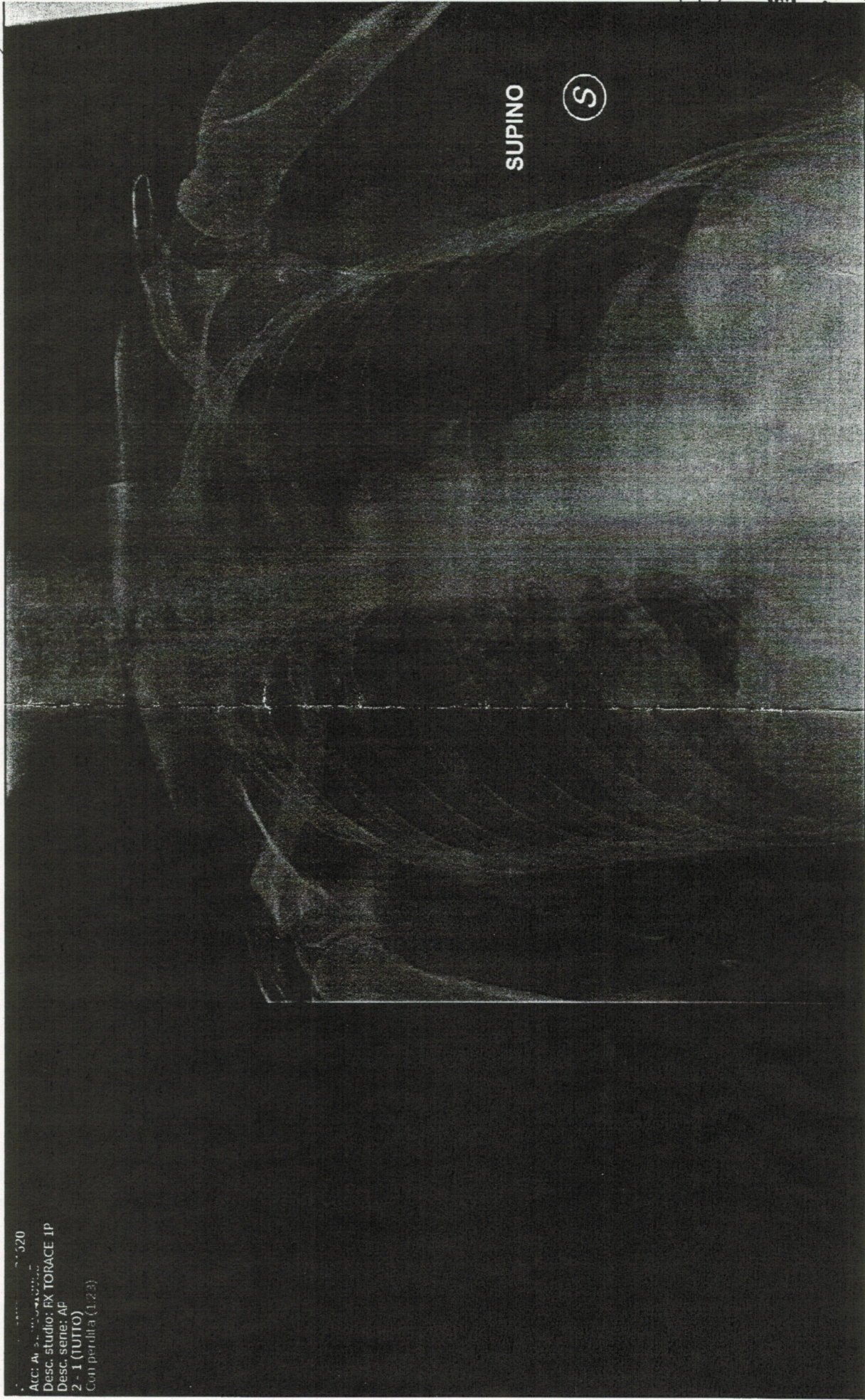
Entra per dispnea ingravescente in ipertesa

Apiretica

Al PS: spO2 99% con 4 l.

WBC 19.000, PCR 18.





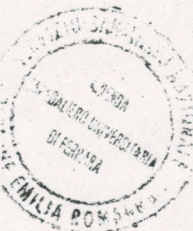ACC: A
 Desc. studio: FX TORACE IP
 Desc. serie: Ap
 2 - 1 (TUTTO)
 Con perilla (1,2,3)

24
 03/09/2020 10:51



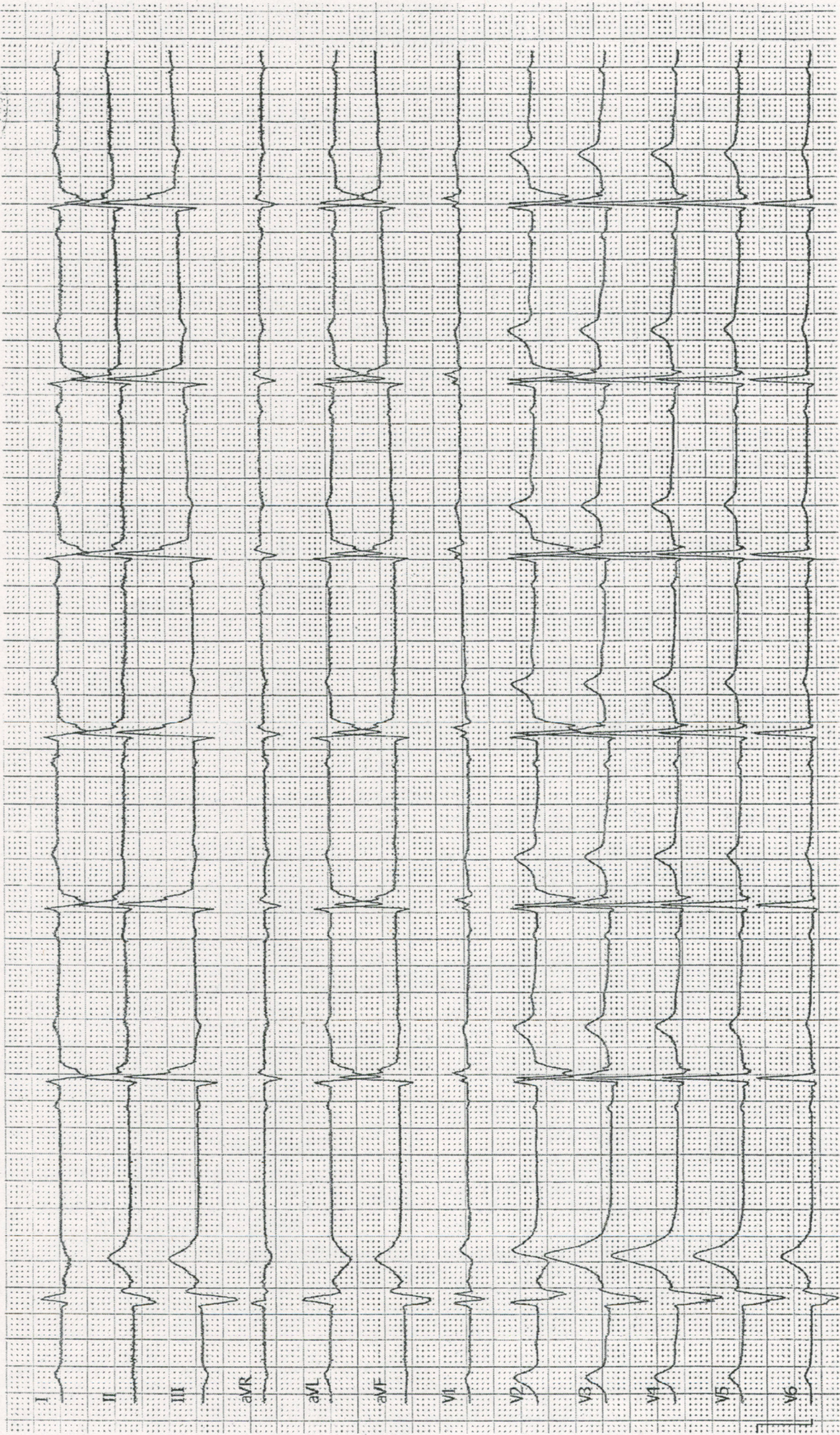
[Handwritten signature]

R4



Handwritten signature

Uomo di 75 anni, sincopi ripetute



PROVA PRATICA N°3

ure
al



M.L., donna, 84 anni.

M. di Alzheimer in fase avanzata, in carico a CDCD da 6 anni. Diabete, progressa TEA carotidea.

Vive con badante al domicilio.

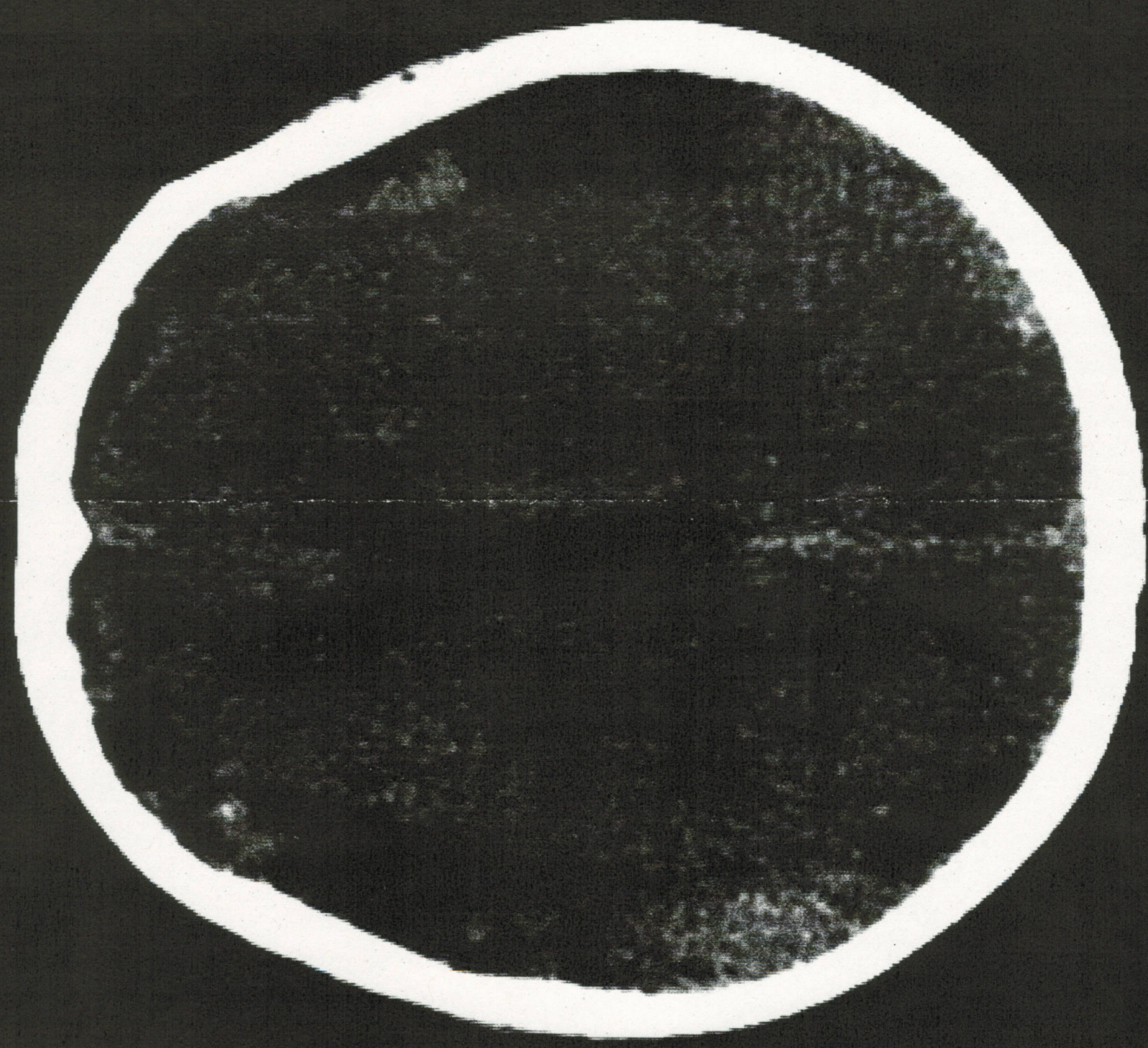
Diversi episodi di caduta: frattura omero, frattura polso.

Afferita al PS per frattura scomposta del bacino. Durante il ricovero presenta infezione vie urinarie con febbre. Inizia terapia antibiotica e.v. ed idratazione ma subito presenta riduzione della vigilanza e nel giro di 36 ore stato soporoso, non risvegliabile.

Benedetta Gioia

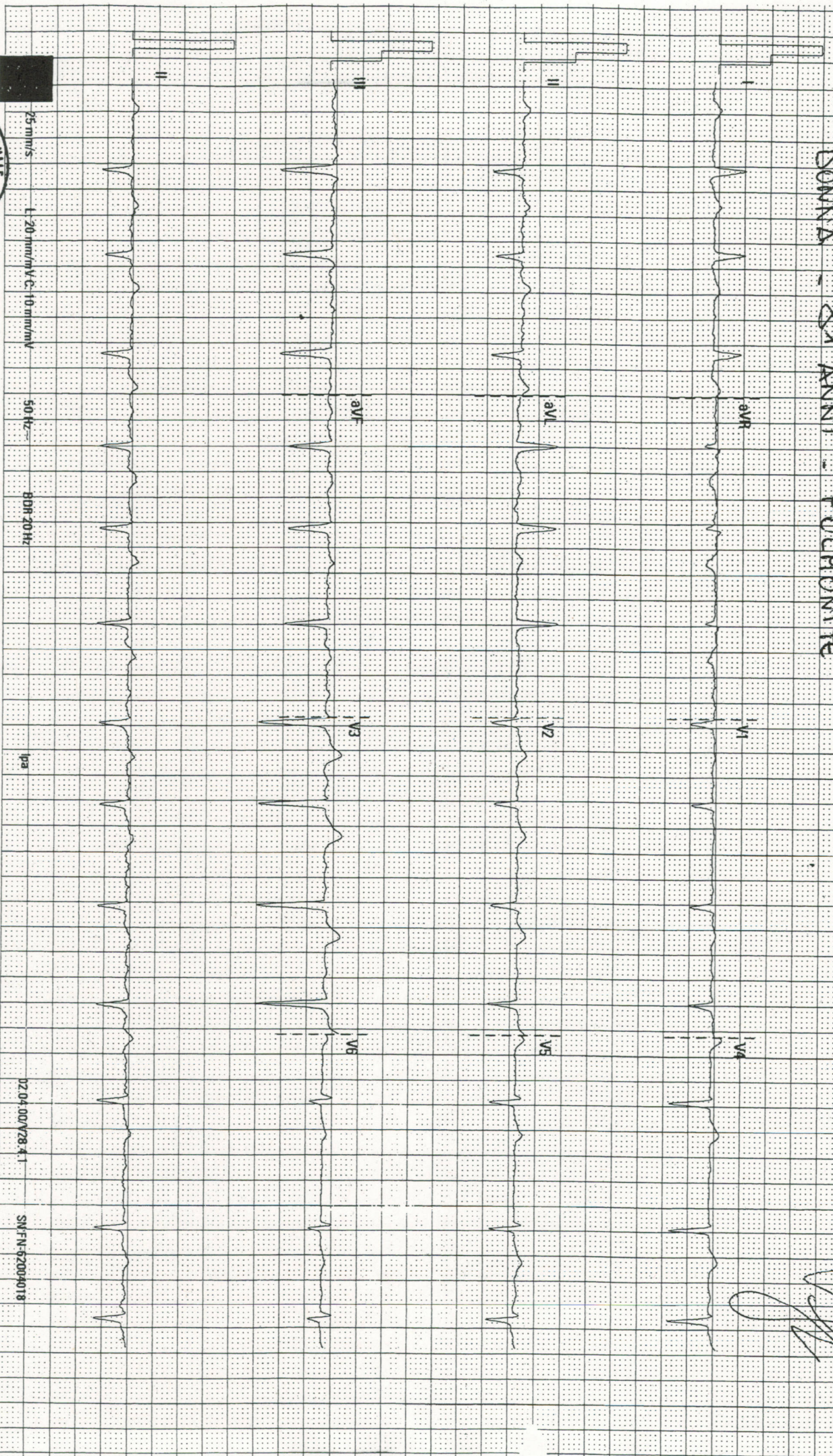
Handwritten notes and signatures in the top right corner.

SERVIZIO RADIOLOGICO NAZIONALE
AZIENDA OSPEDALIERO UNIVERSITARIA
DI FERRARA
REGIONE EMILIA ROMAGNA



DONNA - 51 ANNI - TROMBOSI

[Handwritten signature]



25 mm/s

L 20 mm/m V-C 10 mm/mV

50 Hz

BDH 20 Hz

ipa

02.04.00/V28-A-1

SM FN-62004018



24

[Handwritten signature]

Benedetta Pao